Lane Medical Library

(Aus der Dermatologischen Abteilung des Rudolf-Virchow-Krankenhauses, Berlin. — Dirig. Arzt: Prof. Dr Löhe).

Ueber Nebenwirkungen des Wismuts bei der Syphilisbehandlung

mit besonderer Berücksichtigung der Mundschleimhautschädigungen und ihrer Beziehungen zum Gesamtorganismus.

Inaugural-Dissertation

zur Erlangung der

Zahnärztlichen Doktorwürde

an der

Friedrich-Wilhelms-Universität

zu Berlin

vorgelegt von

Marius Taralrud

Zahnarzt aus Toten (Norwegen)

Tag der Promotion: 12. 8. 1930

Gebrüder Hoffmann, Charlottenburg, Schillerstr. 44.

480

Gedruckt mit Genehmigung

der

Medizinischen Fakultät der Universität Berlin

Dekan: Prof. Dr. Friedrich.

Referenten: Prof. Dr. Löhe,
Prof. Dr. His.

Ueber Nebenwirkungen des Wismuts bei der Syphilisbehandlung.

Bei der therapeutischen Verwendung der Schwermetalle treten vielfach unerwünschte Nebenwirkungen auf, die nicht selten zu Intoxikationen und gelegentlich zu schweren Gesundheitsstörungen führen können. Diese schädigenden Nebenwirkungen sind bisweilen nur unter erheblichen Schwierigkeiten zu vermeiden, da der Abstand zwischen therapeutisch wirksamer und toxischer Dosis bei vielen Präparaten gering ist. Gerade in der Syphilisbehandlung, bei welcher in therapeutischer Absicht eine möglichst große Metallbelastung des Organismus angestrebt werden muß, macht sich dies besonders geltend.

Gegenstand der vorliegenden Arbeit sollen die Nebenwirkungen des Wismuts bei seiner Anwendung in der Syphilisbehandlung sein, und zwar unter besonderer Berücksichtigung der Wismutsulfidablagerungen in der Mundschleimhaut und ihrer Beziehungen zum Gesamtorganismus. Das hierbei verwendete statistische Material stammt aus der dermatologischen Abteilung des Rudolf-Virchow-Krankenhauses zu Berlin (Dirig. Arzt: Prof. Dr. Löhe) und umfaßt die vom Herbst 1926 bis zum Neujahr 1930 mit Wismut behandelten Luesfälle.

Im ersten Jahr wurde das Wismutpräparat Mesurol (guajacolcarbonsaures Bi) in 11 % öliger Suspension intramuskulär eingespritzt, Einzeldosis 1,0 ccm (0,11 g Bi) bis zur Gesamtmenge von 15 ccm (1,65 g Bi). Während der 2 letzten Jahre wurde Casbis (Bi-Hydroxyd) in 10 % öliger Suspension intramuskulär injiziert, Einzeldosis 1,0 g ccm (0,1 g Bi) bis zur Höchstmenge von 16—17 ccm. Die Dosierung war für beide Präparate 2 mal wöchentlich 1,0 ccm (erste Injektion immer 0,5 ccm); kleine und schwächliche Frauen bekamen 0,75 ccm pro dosi. Die Wismutkuren waren mit Salvarsan kombiniert, das einmal wöchentlich bis zur Höchstmenge von 3,0 g bei Frauen, 4,0 g bei Männern gegeben wurde.

Bei der Zusammenstellung wurden nur diejenigen Fälle, bei welchen eine Wismutgabe von 1,0 g Bi erreicht werden konnte, berücksichtigt, wenn nicht schon vorher Bi-Schädigungen, die zum Absetzen der Medikation nötigten, aufgetreten waren.

Während der Kur wurde bei diesem Patientenmaterial die Eiweiß- und Sedimentkontrolle des Urins regelmäßig 2 mal wöchentlich (vor der Bi-Injektion) durchgeführt. Als Eiweißreagens diente 20 % Sulfosalizylsäure, bei Frauen wurde nur filtrierter Katheterurin benutzt. Die Mundpflege bestand in stündlicher Spülung des Mundes mit Wasserstoffsuperoxyd und 3 mal täglich Bepinseln des Zahnfleisches mit 3 % Chromsäure.

Die Giftigkeit des Wismuts ist seit Mitte des 18. Jahrhunderts bekannt, da Pott bereits im Jahre 1739 die Empfindlichkeit des Organismus gegenüber den Wismutsalzen festgestellt hatte. Ernstere Schädigungen sowohl des Verdauungstraktus als auch der Nieren wurden jedoch erst nach Einführung des Wismutsubnitrats als Wundmittel in die Chirurgie (durch Kocher 1882) beobachtet. Auch bei Fistelbehandlungen mit der Beck'schen Paste, welche hauptsächlich aus Wismutsubnitrat und Vaseline besteht, wurden ähnliche Vergiftungserscheinungen bemerkt. Größere Bedeutung erlangten die Nebenwirkungen erst nach Einführung des Wismuts in die Syphilistherapie (durch Sazerac und Levaditi 1921) und regten bald eine Reihe von Studien und Versuchen über seine Toxizität an.

Es liegt bereits über diesen Gegenstand eine umfangreiche Literatur vor, hauptsächlich aus Zeitschriften, die sich auf kürzere Mitteilungen über einzelne Fälle oder Präparate beschränken. Ausführlichere Berichte stammen von Milian und Périn, Bordet und Boulanger-Pilet, Hudelo, Azoulay, Blum, Simon und Bralez sowie von Boelsen, Bueler, Engelhardt, Löhe und Rosenfeld, Juliusberg. Sowohl bei den tierexperimentellen als auch bei den klinischen Wismutvergiftungen stehen die Erscheinungen an der Mundschleimhaut und an den Nieren im Vordergrund; nur gelegentlich sind andere Organschädigungen (Leber, Magen-Darm, Haut, Nervensystem) beobachtet worden.

Die häufigste Nebenwirkung des Wismuts ist der Wismutsaum am Zahnfleisch. Bei hochgradigen Pigmentierungen kann der ganze freie Gingivalrand sowohl innen wie außen bandartig befallen sein, wobei die Breite des Bandes der Tiefe der Zahnfleischtaschen entspricht. Die Farbe wechselt von grauschwarz-braun bis bläulich-violett. Nach Löhe und Rosenfeld resultieren die violetten Mischfarben aus der Kombination des

schwarzbraunen Wismutsulfids und der blaß- bzw. dunkelroten Zahnfleischfarbe. Beim gleichzeitigen Vorhandensein einer Gingivitis marginalis mit hellrotem Saum tritt die violette Farbe besonders deutlich zutage.

Auch an anderen Schleimhautstellen können im Laufe einer Kur Bi-Ablagerungen auftreten, und von praktisch-klinischen Gesichtspunkten ausgehend teilen Löhe und Rosenfeld den Wismutsaum ein in

1. auf das Zahnfleisch lokalisierten Saum,
2. generalisierten Saum der Mundhöhle unter hervorragender Beteiligung der Zunge.

Das klinische Bild des generalisierten Bi-Saumes beschreiben sie wie folgt:

> „Der Zungensaum stellt sich entweder nur als zirkumskripte, stecknadelspitz- bis stecknadelkopfgroße, blau- bis braun-schwarze Pigmentierung an den Zungenrändern dar, die oft nur bei genauem Zusehen und bei guter Beleuchtung — indem man die Zunge nach links und rechts vorzieht — wahrzunehmen sind. Oder er zeigt sich als feinste punktförmige Pigmentierung an den Papillae filiformes (zuerst von Hoffmann beschrieben); auch tritt er im Verlauf der Venae sublinguales an der Unterseite der Zunge als fleckförmige, braunschwarze Pigmentierung auf. Die diffuse Ablagerung besteht aus feinsten schiefergrauen bis schwarzblauen punktförmigen, gruppierten Herdchen an Wangenschleimhaut (Plicae intermaxillares, Ductus parotideus), harter und weicher Gaumen, Tonsillen, Uvula und besonders an der Unterfläche der Zunge. — Diffuser und zirkumskripter Saum treten entweder für sich allein oder zusammen auf."

Nach ihren Erfahrungen ist der generalisierte Bi-Saum fast immer von anderen Intoxikationserscheinungen wie Nierenschädigungen, spontanen Petechien in der Mundschleimhaut, bei Frauen auch häufig von positivem Endothelsymptom (Rumpel-Leedel) begleitet und erfordert ein Aussetzen der Bi-Therapie. Diese Erscheinungen sollen noch weiter unten bei Besprechung der Nierenschädigungen berücksichtigt werden.

Die entzündlichen Mundschleimhauterscheinungen, welche stets auf Infektion beruhen, wurden im Anfang der Wismutaera besonders von den französischen Syphilistherapeuten, die das kräftig wirkende Trépol in hohen, schnell aufeinanderfolgenden Dosen verabreichten, sehr häufig beobachtet (Milian und Périn

sahen Stomatitis ulcerosa in 47% der Fälle). Seitdem man jedoch mehr zu den langsam resorbierbaren, unlöslichen Präparaten übergegangen ist, kommen Stomatitiden bei vorsichtiger Dosierung und sachgemäßer Mundpflege selten vor.

Hoffmann und Schreuss sahen bei kombinierter Mesurol-Salvarsanbehandlung in 60 Fällen nur 2 mal geringgradige, lokale Stomatitis. Nach Steincke beziffern sich die Fälle von Stomatitis bei Bismogenolkuren im Durchschnitt auf 1—2%, während Pohlmann bei kombinierter Casbis-Salvarsanbehandlung unter 40 nur einen Fall von Stomatitis bei einer Patientin mit sehr kariösen Zähnen hatte. Löhe und Rosenfeld sahen bei guter Mundpflege und sachgemäßer Bi-Medikation niemals Stomatitiden auftreten.

Abgesehen von den typischen Verfärbungen der Geschwürsränder gleicht das klinische Bild der Stomatitis bismutica im wesentlichen dem der gewöhnlichen oder der mercuriellen Stomatitis. Es kommt zunächst zu einer lokalen Geschwürsbildung, meist einer Gingivitis, die sich entweder durch Fortschreiten am Zahnfleischrande in eine generalisierte Gingivitis oder durch Bildung von Abklatschgeschwüren in eine lokale Stomatitis weiter entwickelt. Die letzte Stufe bildet die generalisierte Stomatitis, die bei nicht rechtzeitigem Abbruch der Wismutzufuhr zu bedrohlichen Krankheitserscheinungen führen kann (Schmechula, Spack, Nadel, Seedorf).

Charakteristisch für die Stomatitis bismutica ist, im Gegensatz zu der Hg-Stomatitis, nach Azoulay die schnellere, wenn auch weniger zur Weiterbildung neigende Entwicklung der manchmal plötzlich auftretenden Geschwüre. In schwereren Fällen besteht Kieferklemme, Speichelfluß und Foetor ex ore; die regionären Lymphdrüsen sind schmerzhaft geschwollen und das Allgemeinbefinden ist in Mitleidenschaft gezogen. Die am Rande ausgezackten, flachen, gegenüber der Zahnreihe oft bandartigen Ulcerationen sind mit gelblichen Membranen belegt und von einem intensiven Wismutsaum umgeben. Auch der Geschwürsgrund kann stark verfärbt sein und nach der Abheilung eine umschriebene Bi-Pigmentation hinterlassen. Boelsen weist auf die Lokalisation der Ulcerationen gegenüber von Zähnen, die tief zerstört sind oder eine starke Gingivitis aufweisen, besonders hin.

Auch diffuse und hyertrophierende Formen sind beabachtet

worden. Die von Hugo Müller und Simon und Bralez beschriebenen papillomatösen Wucherungen der Mundschleimhaut verursachten keine subjektiven Beschwerden, heilten aber in einem Falle (Müller) erst nach 2 Monaten ab.

Im Gefolge der Bi-Stomatitis ist das Auftreten einer Angina nicht selten beobachtet worden, indem die Geschwüre vom Zahnfleisch aus auf Gaumenbögen und Tonsillen übergriffen. Diese Erkrankungsform ist nach Rosenfeld als sekundäre Angina bismutica zu bezeichnen. Auch ohne vorangegangene Stomatitis kann, wie Rosenfeld mitgeteilt hat, bei der Wismutbehandlung eine Angina entstehen. Diese primäre Angina bismutica, welche ohne Fieber mit Geschwürsbildung an der Tonsille beginnt, verläuft klinisch wie die Angina Plaut-Vincenti und unterscheidet sich von dieser Erkrankung und von der Diphterie nur durch den negativen bakteriologischen Befund. Charakteristisch ist ferner, daß Bi-Niederschläge und Stomatitis erst sekundär hinzutreten.

Neuralgieforme Zahn- und Kieferschmerzen treten nach intravenösen Wismutinjektionen häufig auf und werden als Odontalgien oder „choc dentaire" bezeichnet. Diese oft sehr heftigen Schmerzen, welche bei manchen Patienten sofort nach jeder Injektion einsetzen, dauern im allgemeinen nur wenige Minuten, können aber auch 2 bis 3 Tage anhalten (Licoppe). Gelegentlich ist die Speichelabsonderung erheblich verstärkt (Hudelo und Rabut). Die Odontalgien erscheinen bei intramuskulärer Injektion unlöslicher Bi-Verbindungen sehr selten und sind bei den hier zu beschreibenden mit Mesurol und Casbis behandelten Fällen nicht vorgekommen.

Ueber die Einwirkung des Wismuts auf die Speicheldrüsen liegen bisher nur wenige Untersuchungen vor. Es ist aber seit langem bekannt, daß Wismut mit dem Speichel ausgeschieden wird, und die Untersuchungen über den Bi-Gehalt der verschiedenen Organe, von Dalché und Villejean an Hunden, von Levy und Selter an Kaninchen, ergaben für die Speicheldrüsen gleich hohe Werte pro Gewichtseinheit wie für die Nieren, welche bis zu 40% des Gesamtinhalts des Organismus an Bi enthalten können.

Die bei der Wismutbehandlung auftretenden Mundschleimhauterscheinungen können zweckmäßig in 2 Hauptgruppen eingeteilt werden:

1. Toxisch-chemische Schädigungen (Wismutsulfidablagerungen).

2. Toxisch-infektiöse Schädigungen (Stomatitis und Angina bismutica).

Die Pathogenese der zur ersten Gruppe zählenden Wismutpigmentierungen kann als völlig geklärt betrachtet werden. Ueber die Zustandsform des Wismuts im Organismus weiß man noch nichts bestimmtes. Nach der Theorie von Levaditi und Nikolau soll es sich um komplexe, kolloide Wismut-Eiweißverbindungen („Bismoxyl") handeln, die wahrscheinlich in ionisierter Form und überwiegend an die Eiweißstoffe des Plasmas gebunden mit dem Blute zirkulieren (Lomholt, Bauer und Strauß). Durch bakterielle Zersetzung von eiweißhaltigen Speiseresten bildet sich nun in der Mundhöhle Schwefelwasserstoffgas, das von der leicht durchdringlichen Epithelschicht der Mundschleimhaut resorbiert wird und im Gewebe diffundiert. Hier gelangt das H_2S in den Kapillaren in Kontakt mit dem im Blute kreisenden Wismut, wobei eine Ausfällung von Wismutsulfid zustandekommt.

Nach Almkvist wird das H_2S-Gas hauptsächlich von den Gefäßschlingen der Papillen und den Blutgefäßen des Corpus papillare aufgesaugt und mit dem Blutstrom fortgeführt. Dabei erfolgen die ersten Wismutniederschläge innerhalb der Kapillarwand, welche nach Löhe und Rosenfeld als semipermeable Membran, die eine Diffusion des H_2S gestattet, betrachtet werden kann. Boelsen nimmt an, daß die Endothelzellen der Kapillaren das ausgefällte Bi_2S_3 zu resorbieren versuchen und durch die toxische Wirkung des Wismuts geschwächt werden, wodurch die Niederschlagsbildung weiter begünstigt wird. Den analogen Vorgang hat Almkvist bei der Pathogenese der Quecksilberstomatitis geschildert und an instruktiven Bildern gezeigt, wie die HgS-Körnchen zunächst in der Wandung der Kapillaren und besonders stark in der Spitze des Kapillarbogens, wo die Strömung am geringsten ist, ausgefällt werden. Aber auch außerhalb der Gefäßwand, teils von Leukozyten und anderen Zellen aufgenommen, teils in den Gewebsspalten des Bindegewebes liegend, finden sich HgS-Körn-

chen in Gruppen oder Ketten angeordnet vor. Die der Oberfläche am nächsten gelegenen Papillenspitzen werden zuerst und am stärksten befallen, was die öfters beobachtete netz- und streifenartige Anordnung der feinsten diffusen Bi-Ablagerungen verständlich macht.

Löhe und Rosenfeld konnten mit dem Kapillarmikroskop am Lebenden die Bi-Pigmentierungen, sowie die Rückbildung derselben verfolgen. In einem Falle waren die Gefäße der Papillae filiformes der Zunge teils ganz ausgefüllt, teils nur von einem Mantel von feinsten Bi-Schollen und Körnchen umgeben. Auch außerhalb der Gefäße waren einzelne Schollen zu sehen. Das Epithel bleibt immer frei von Pigmentierungen. Im übrigen bestätigen die kapillarmikroskopischen Befunde von Löhe und Rosenfeld die Ergebnisse der histologischen Untersuchungen des Wismutsaumes (Letulle und Azoulay).

Ueber die Pathogenese der zur 2. Hauptgruppe gehörenden entzündlichen Mundschleimhauterscheinungen herrschen verschiedene Ansichten. In den meisten Fällen dürften sich ähnliche Prozesse abspielen wie bei der Entstehung der Quecksilberstomatitis. Den Anfang der mercuriellen Stomatitis findet man nach Almkvist in der Zahnfleischtasche, indem sich durch Erosion des Epithels und Geschwürsbildung nekrotische Beläge an der dem Zahne zugekehrten Fläche der Gingiva bilden, welche bei Inspektion der Mundhöhle als nekrotischer Zahnfleischsaum sichtbar sind. Versuche von Almkvist haben gezeigt, daß die von den Kapillarendothelien aufgenommenen HgS-Körnchen eine so starke giftige Reizwirkung ausüben, daß die Endothelzellen schon in diesem Stadium ihre physiologische Aufgabe nicht mehr erfüllen können. Es entstehen Nekrosen des umliegenden Gewebes und durch Infektion die Gingivitis und Stomatitis mercurialis.

Anders liegen die Verhältnisse beim Wismutsaum: Die toxische Reizwirkung des ausgefällten Bi-Sulfids scheint im allgemeinen viel geringer zu sein, und es kommt nicht nur zu einer hochgradigen Imprägnierung der Gefäßwände, sondern auch zu einer Anhäufung von Körnchen im Lumen bis zu seiner völligen Obliteration. Durch diesen mechanischen Verschluß der Kapillaren können Ernährungsstörungen und in ihrem Gefolge Gewebsnekrosen

entstehen, welche Eingangspforten und Entwicklungsmöglichkeiten für die spezifischen Erreger der Stomatitis ulcerosa abgeben (Boelsen).

Als spezifische Erreger der Stomatitis ulcerosa (und der Plaut-Vincent'schen Angina) gelten Bacillus fusiformis und Spirochaeta dentium in Symbiose. Nach Almkvist kann aber die Bakterienflora in der Mundhöhle stark wechseln: Am häufigsten fand er sowohl Bac. fusiformis wie Spirochaeta dentium, teils fast nur Spirochaeta dentium oder andere Spirochaetenarten, teils nur Bac. fusiformis, endlich auch nur Kokkenarten. Im letzten Falle ist der Krankheitsprozeß schwächer. Demnach ist keine spezifische Infektion vorhanden; die Krankheit beruht nur auf Bakterien, die Eiweiß kräftig genug zersetzen können.

Fast alle Autoren sind der Meinung, daß die entzündlichen Veränderungen immer von imprägnierten Stellen ausgehen. Nun ist aber auch plötzliches Auftreten von Stomatitiden und lokalen Geschwürsbildungen, die unzweifelhaft in kausalem Zusammenhang mit der Wismuteinverleibung stehen, beobachtet worden bei Patienten, welche vorher keine Wismutablagerungen aufwiesen (Buschke und Simon, Sáinz de Aja, Rosenfeld). Hierher dürften besonders die von Rosenfeld beschriebenen Fälle von primärer Angina bismutica gehören. Die Geschwürsbildungen traten hier in Verbindung mit anderen Organschädigungen auf und müssen wohl als Teilerscheinung einer allgemeinen Wismutintoxikation aufgefaßt werden. Daß sich in diesen Fällen nachträglich eine starke Pigmentierung der Geschwürsränder einstellte, beweist nicht, daß vorher vielleicht übersehene Pigmentierungen bestanden, wie es Boelsen für seine Fälle annimmt. Die hochgradigen Bi-Ablagerungen auf den Geschwürsrändern lassen sich zwanglos durch lokale Eiweißzersetzung mit H_2S-Bildung erklären, deuten aber auch darauf hin, daß beim betreffenden Patienten bereits erhebliche Wismutmengen im Blute zirkulieren, die vermuten lassen, daß die toxische Schwelle überschritten sein könnte.

Als ätiologische Faktoren bei der Entstehung der Mundschleimhautschädigungen durch Wismut kommen nach Boelsen folgende in Betracht: 1. Größe und Abstand der Dosen. 2. Zustand des Mundes und der Zähne. 3. Mundpflege.

Die Abhängigkeit der Mundschleimhauterscheinungen von der Dosierung des Präparates ist zuerst von Milian und Périn ein-

wandfrei festgestellt worden und wird von allen Autoren bestätigt. Daß der Zustand der Mundhöhle auch von maßgebender Bedeutung sein muß, erhellt ohne weiteres daraus, daß ohne Eiweißzersetzung und Bildung von H_2S eine Ausfällung von Bi-Sulfid nicht zustandekommen kann.

Löhe und Rosenfeld haben gezeigt, daß außer diesen lokal bedingten Ursachen auch konditionelle und konstitutionelle Faktoren mitsprechen. Die Beobachtung, daß bei vielen Kranken trotz guten Gebisses bereits nach den ersten Injektionen ein intensiver Bi-Saum auftrat, während andere selbst nach großen Dosen trotz (zum Teil experimentell durchgeführter) mangelhafter Mundpflege keinen Saum bekamen, veranlaßten sie, Untersuchungen über die Beziehungen zwischen Wismutsaum und Gesamtorganismus anzustellen. Abgesehen von den Fällen mit sehr schlechten Mundverhältnissen, fanden sie ein frühzeitiges Auftreten des Bi-Saumes bei bereits vorhandenen Nierenkrankheiten, bei chronischen Magenleiden (Sub- oder Anazidität mit erhöhter Fäulnis), bei Anämischen sowie besonders bei Kapillarschädigungen und -Anomalien. Bei Anämien und Vasoneurosen (Akrozyanose, Livedo racemosa, ausgedehntem Lichen pilaris) ist die zirkulierende Blutmenge verringert und somit der Bi-Spiegel im Blute bei gleicher Dosierung erhöht. In der 2. Hälfte der Schwangerschaft (Vermehrung der Blutmenge; Plazentabildung) blieb der Saum dagegen trotz hoher Dosen stets aus. — Auch bei angeborener oder erworbener Ueberempfindlichkeit gegen Quecksilber und Salvarsan sahen die Autoren Wismutsaum und Albuminurie nach kleinsten Mengen Bi.

Ein Fall von Bleivergiftung sei in diesem Zusammenhang angeführt:

Eine 34jährige, an chronischer Bleivergiftung leidende Frau bekam im Juli 1929 zwecks Wiederholungskur bei latenter Lues eine kombinierte Casbis-Salvarsanbehandlung. Bei der sehr blassen, mäßig ernährten Patientin, welche seit 10 Jahren in einer Metallfabrik mit Bleifarben gearbeitet hatte und während dieser Zeit immer von Kopfschmerzen und Appetitmangel geplagt worden war, wurde bei der Aufnahme neben allgemeiner Anämie, eine Zystitis und Bleisaum an den oberen und unteren Schneidezähnen festgestellt. Schon nach 5,5 ccm Casbis traten Bi-Stippchen am linken Zungenrand und an der Schleimhaut der linken Wange sowie gleichzeitig granulierte Zylinder im Harn auf.

Die Frage, ob die Art der chemischen Bindung des Wismuts im injizierten Präparat eine Bedeutung für die Aetiologie der Bi-Schädigungen hat, ist noch ungeklärt. Nach Lomholt bleibt das Vergiftungsbild stets das gleiche, durch welche Wismutverbindung es auch hervorgerufen wurde, und man nimmt deshalb an, daß die Form, in der das Metall im Organismus zirkuliert, immer dieselbe und unabhängig vom chemischen Bau des verwendeten Präparates ist. Demnach sollte sowohl die therapeutische Wirkung als auch die Toxizität vom chemischen Bau des Präparates unabhängig sein, und die verschiedenen Präparate müßten die gleiche Wirkung entfalten, sofern in der Zeiteinheit gleiche Mengen Wismut resorbiert werden. Der Einfluß der injizierten Wismutverbindung dürfte folglich auf die Resorptionsverhältnisse an der Injektionsstelle beschränkt sein, wobei die chemischen und physikalischen Eigenschaften (Löslichkeit, Körnergröße etc.) für Umfang, Art und Schnelligkeit der Gewebsreaktion maßgebend sind (Lomholt). Auf Grund neuerer Versuche von Lena Grumach, wonach das Bismophanol, auf die resorbierte Wismutmenge bezogen, eine doppelt so starke spirillozide Wirkung entfaltet wie Bisuspen und Bismogenol, wird diese Ansicht jedoch neuerdings von Scholtz bestritten.

Klinisch steht jedenfalls fest, daß die verschiedenen Bi-Präparate bezüglich ihrer Verträglichkeit ziemlich große Unterschiede aufweisen. Das hier vorliegende Material gestattet einen Vergleich zwischen den Präparaten Mesurol und Casbis. Ein Bi-Saum am Zahnfleisch ist, da er viel zu sehr auf individuell verschiedenen, lokalen Besonderheiten beruht und lediglich anzeigt, daß eine gewisse Menge Wismut resorbiert wurde, nicht gleichbedeutend mit einer Vergiftung und kann bei einer solchen Gegenüberstellung nicht bewertet werden. Der generalisierte Bi-Saum dagegen, welcher im allgemeinen erst bei einer gewissen Sättigung des Organismus und stets mit Nierenschädigungen zusammen auftritt, ist schon als Intoxikationssymptom anzusehen und bietet hierfür eine geeignete Grundlage. Unter 165 mit Mesurol behandelten Kranken war der generalisierte Bi-Saum in 34%, bei Casbis unter 319 Patienten nur in 17% der Fälle zu verzeichnen. Eine Stomatitis wurde bei Mesurol in 4,2%, bei Casbis in 0,6%, eine Albuminurie bei Mesurol in 48%, bei Casbis nur in 6,6% der Fälle fest-

gestellt. Wie schon Rosenfeld mitgeteilt hat, sind also Schädigungen bei Casbis seltener als bei Mesurol, was wohl mit der langsameren Resorption des Bi-Hydroxyds in Zusammenhang stehen dürfte.

Bei den für die Entstehung der Stomatitis und Angina bismutica zugrundeliegenden Vorgängen kann man ätiologisch eine toxische und eine infektiöse Komponente unterscheiden, da ähnlich wie bei der Quecksilberstomatitis zuerst durch toxische Einwirkung des Wismuts Geschwüre entstehen, auf denen sich sekundär die Entzündungserreger ansiedeln und entwickeln können. Boelsen erklärt den Vorgang folgendermaßen: Auf den pigmentierten Stellen kommt es durch mechanische Verstopfung der Kapillaren und toxische Schädigung der Endothelzellen durch das ausgefällte Bi_2S_3 zu einer Ernährungsstörung, welche die Epidermis in ihrer Widerstandfähigkeit schwächt und so schwer schädigt, daß sie den eiweißzersetzenden Bakterien eine Entwicklungsmöglichkeit bietet. In der Literatur findet man aber mehrfach Mitteilungen über das Auftreten von ausgedehnten Pigmentierungen, bei welchen Geschwürsbildungen ausblieben (Boelsen, Klare, Pinkus, Ebert). Die histologischen Untersuchungen zeigen eine sehr geringe entzündliche Reaktion des umliegenden Gewebes gegenüber dem ausgefällten Bi_2S_3, ebenso beweist das lange Bestehen des Bi-Saumes ohne jegliche Schädigung die geringe Giftwirkung des Wismutsulfids. Bei der ungemein häufig vorkommenden Zahnsteinbildung und den damit zusammenhängenden, chronisch entzündlichen Reizzuständen, besonders in der Zahnfleischtasche, dürfte es kaum jemals, auch bei sonst gutem Gebiß, an Eingangspforten für die Entzündungserreger fehlen. Trotzdem ist die Stomatitis ulcerosa selbst bei Menschen, die ihre Mundpflege vollkommen vernachlässigen, sehr selten*. Es liegt also nahe anzunehmen, daß die Abwehrkräfte des Organismus im allgemeinen ausreichen, um der Bakterienwirkung standzuhalten, daß

* In seiner Praxis konnte der Verfasser, als einziger Zahnarzt am Orte, unter etwa 3000 Patienten nur 2 mal eine generalisierte und 3 mal eine lokale ulceröse Gingivitis zu Gesicht bekommen. Trotzdem bei 60–70 % der aus einer Fischerbevölkerung stammenden Patienten von Mundpflege überhaupt keine Rede sein konnte, wurden generalisierte Stomatitiden nicht beobachtet. Dagegen waren chronisch entzündliche Zustände am Zahnfleischrande sehr häufig.

aber diese Abwehrkräfte durch die toxische Wirkung des einverleibten Wismuts geschwächt werden und unter diesen neuen Bedingungen nicht mehr imstande sind, eine Infektion zu verhüten. In diesem Sinne dürfte als primäres ätiologisches Moment bei den entzündlichen Erscheinungen, neben der durch kleinste thrombotische Infarktbildung hervorgerufenen Ernährungsstörung und Behinderung der Chemotaxis eine auf toxischer Schädigung beruhende Abschwächung der Phagozytose, anzunehmen sein. Die toxische Schädigung des histiozytären Systems dürfte hierbei nicht auf Einfluß des ausgefällten Bi_2S_3, sondern auf Einwirkung der im Blute und in der Gewebsflüssigkeit zirkulierenden Bi-Eiweißverbindung beruhen.

Eine weitere Stütze findet diese Annahme durch die Beobachtung von Löhe und Rosenfeld, daß sowohl die Geschwürsbildungen als auch die universellen Pigmentierungen in der Mundschleimhaut stets von Symptomen begleitet sind (Nierenschädigungen, spontanen Petechien), die auf eine allgemeine Intoxikation hindeuten, sowie ferner besonders durch das frühzeitige Auftreten von Wismutschädigungen bei Allgemeinerkrankungen.

Ueber die ätiologische Bedeutung der Bakterienflora bei der mercuriellen Stomatitis (dasselbe dürfte für die Stomatitis bismutica ohne Einschränkung gelten) geben experimentelle Untersuchungen von Almkvist in eindeutiger Weise Aufschluß. Es ist ihm gelungen, beim Kaninchen, das als Pflanzenfresser in seiner Mundhöhle keine eiweißzersetzende Bakterien nähren kann, durch Nachahmen der Verhältnisse beim Menschen eine Stomatitis ulcerosa hervorzurufen. Die künstlich erzeugten Quecksilbernekrosen heilten schnell ab, während sich auf dem Boden der mit eiweißzersetzenden Bakterien aus der menschlichen Mundhöhle infizierten Geschwüre eine fortschreitende Stomatitis entwickelte.

Nach Almkvist kann „jeder Schlupfwinkel, wo Eiweißzersetzung und H_2S-Bildung stattfindet, unter Umständen bei Quecksilberbehandlung des Individuums die Ursprungsstelle eines mercuriellen, nekrotischen und ulcerösen Prozesses werden.“ Bei der Wismutbehandlung gilt dasselbe ohne Einschränkung für die Wismutsulfidablagerungen in der Mundschleimhaut. Bevor wir auf

die hierdurch bedingte Lokalisation des Wismutsaumes näher eingehen, wollen wir noch kurz ihre anatomische bzw. pathologisch-anatomische Grundlage, in der Hauptsache der Darstellung von Häupl-Lang folgend, betrachten.

An der Stelle, wo das Epithel des Zahnfleisches mit der Zahnoberfläche verwachsen ist, bildet sich während der Durchbruchszeit des Zahnes eine kleine Umschlagsfalte, die sogenannte physiologische Zahnfleischtasche. Nach beendetem Durchbruch des Zahnes bleibt diese Umschlagsfalte auch beim gesunden, straff anliegenden Zahnfleisch als seichter Spalt bestehen; sie kann aber auch an einzelnen Zähnen oder Zahngruppen fehlen, indem das Zahnfleisch ohne Umschlagsfalte ansetzt. Bei Stellungsanomalien und besonders bei erschwertem Durchbruch (bei halbretinierten Zähnen) kann die physiologische Tasche als tiefe Einbuchtung längere Zeit bestehen bleiben. Beim unteren Weisheitszahn kommt es dabei nicht selten zur Bildung eines Zahnfleischlappens, der die Okklusalfläche des Zahnes mehr oder weniger überlagern und zu Geschwürsbildungen Anlaß geben kann. Die häufig zu beobachtende Lokalisation entzündlicher Prozesse in dieser Gegend (Plica pterygomaxillaris) dürfte ihre eigentliche Ursache in Störungen infolge Durchbruchsschwierigkeiten der Weisheitszähne haben, da wegen mangelhafter Okklusion und Selbstreinigung des Gebisses leicht Schlupfwinkel entstehen, in denen die Bakterienentwicklung ungestört vor sich gehen kann.

Infolge mechanischer Reizung durch Zahnsteinablagerungen oder durch traumatische, infektiöse, toxische oder chemische Einflüsse kann eine Beschädigung der am Taschenboden gelegenen Epithelzellen und eine Lostrennung des Epithels von der Zahnoberfläche zustandekommen. Bei länger dauernder Einwirkung entstehen chronisch entzündliche Zustände, die charakterisiert sind durch Auflockerung des Epithels und des subepithelialen Gewebes, Degeneration, Proliferation (bei den Paradentosen streifen- und zapfenförmige Epithelwucherungen in das subepitheliale Gewebe und am Zement entlang), Nekrose der oberflächlichen Zellagen, zellige Infiltration und seröse Durchtränkung.

In der auf diese Weise entstandenen pathologischen Zahnfleischtasche bilden die Entzündungsprodukte zusammen mit retinierten Speiseresten einen günstigen Nährboden für

Bakterien, die das tote Eiweiß bis zur Bildung von H_2S zersetzen. Durch Auflockerung und teilweises Fehlen der Epitheldecke, Auflockerung des subepithelialen Gewebes sowie Dilatation der Gefäße und Gewebsspalten wird die Resorption des H_2S-Gases begünstigt. So sehen wir denn auch in dieser pathologischen Zahnfleischtasche, wo am Bildungsort des Schwefelwasserstoffs die günstigsten Bedingungen für Resorption und Kontakt mit dem Blute vorliegen, immer die ersten Pigmentierungen auftreten.

Die pathologische Zahnfleischtasche findet man nun vorwiegend an Zähnen, die gegenüber den Ausführungsgängen der Speicheldrüsen stehen und deswegen der Zahnsteinablagerung am meisten ausgesetzt sind (untere Schneidezähne, obere Molaren), dann aber auch besonders an schlecht sitzenden Goldkronen, Stiftzähnen und Füllungen, an Zähnen mit fehlendem Kontaktpunkt, wo Speisereste leicht eingeklemmt werden, bei lockeren und tief zerstörten Zähnen und Wurzeln usw.

Die Lokalisation der frühzeitig auftretenden Bi-Pigmentierungen ist stets an den oben beschriebenen Prädilektionsstellen, an denen unmittelbar das H_2S gebildet wird, gebunden. Im selben Sinne lassen sich die Bi-Ablagerungen an Hg-Ulcerationen erklären, ebenso die von Dér gesehenen Pigmentierungen an künstlich geschädigten Schleimhautstellen.

Die syphilitischen Mundschleimhauterscheinungen des Primär- und Sekundärstadiums scheinen dagegen nicht prädisponierend zu wirken, da sie sich unter Bi-Salvarsan-Behandlung schnell überhäuten.

Unter 93 Fällen von syphilitischen Mundschleimhauterscheinungen, darunter 5 Primäraffekten, war beim vorliegenden Material 20 mal ein generalisierter Bi-Saum zu verzeichnen. Die Lokalisation war aber durchaus die übliche (Zunge, Wangenschleimhaut), und an den syphilitischen Herden waren keine Pigmentierungen zu sehen. In 2 Fällen von Leukoplakie und einem Fall von Lichen ruber planus (an Zunge und Wange) fehlte die spezifische Lokalisation der Bi-Pigmentierungen ebenfalls. Die im Tertiärstadium auftretenden Perforationen des Gaumens können aber, insofern sie die Retention von Speiseresten oder Nasensekret begünstigen, geeignete Schlupfwinkel abgeben. So erschienen bei einer Frau, die anderweitig 8 Casbisspritzen bekommen hatte, an einer fistelartigen Perforationsstelle des harten Gaumens deutlich umschriebene Pigmentationen.

Aehnliche Zustände wie in der pathologischen Zahnfleischtasche finden sich, wie es Almkvist besonders betont, in den Krypten und Lakunen der Tonsillen.

Löhe und Rosenfeld beobachteten das frühzeitige Auftreten des Wismutsaumes „an den Stellen lokaler Fäulnis, um kariöse Zähne, an Zahnfleischtaschen, abgestockten Wurzeln, bei Zahnsteinbildung, Paradentosen, Gingivitis, in der Nähe von Metallfüllungen und Kronen. Welch wichtige Rolle gerade die Fäulnis hierbei spielt, beweist ein Fall, bei dem nach der dritten Bi-Injektion nur um einen in der oberen Zirkumferenz der rechten Tonsille sitzenden, kirschkerngroßen, stinkenden Tonsillarpfropf ein deutlicher schwarzbrauner Wismutsaum sich bildete." Auch Burnet und Hudart sahen in einem Falle die ersten Pigmentierungen in und um die von käsigen Sekretmassen gefüllten Krypten hypertrophischer Tonsillen, während die leeren Krypten keine Pigmentationen aufwiesen.

An den unteren Schneidezähnen findet man bei erwachsenen Individuen selten ein vollkommen gesundes, straff anliegendes Zahnfleisch. Durch Zahnsteinansatz kommt es hier leicht zu Taschenbildung, später zu den chronischen Entzündungserscheinungen am Zahnstützapparat, die unter dem Namen Paradentosen zusammengefaßt werden. So erscheint auch hier regelmäßig der Anfang des Saumes, manchmal schon nach ganz geringen Wismutgaben.

In 3 Fällen von Paradentose und auch sonst defektem Gebiß war schon nach 0,5 ccm Mesurol ein deutlicher Bi-Saum an den unteren Schneidezähnen zu sehen. Zahnfleischsaum nach der 2.—3. Injektion war keine Seltenheit. Da der Wismutsaum des Zahnfleisches, wie Löhe und Rosenfeld betonen, eine relativ harmlose Erscheinung ist und kein Aussetzen der Kur erfordert, wurde dieser nur bei einem Teil des vorliegenden Materials berücksichtigt. Unter 62 zu bewertenden Fällen trat der Bi-Saum 51 mal zuerst an den Schneidezähnen, vorwiegend den unteren, auf, 11 mal an anderen Zähnen oder Wurzeln.

Als Beispiel einer charakteristischen Lokalisation der ersten Pigmentierungen können noch folgende Fälle dienen:

Bei einer Patientin traten nach 9 Mesurol-Injektionen gleichzeitig Pigmentierungen an den unteren Schneidezähnen und an einer Molarengoldkrone auf. In einem anderen Falle wurde nur das Zahnfleisch neben einer großen Amalgamfüllung eines unteren Molaren nach 6,5 ccm Mesurol befallen. Bei einer Patientin wurde während der Kur ein unterer Molar extrahiert; nach einigen Tagen erfolgten intensive Pigmentierungen rings um die Extraktionswunde.

Während nun der Zahnfleischsaum stets zuerst an pathologisch veränderten Schleimhautstellen und dort manchmal schon nach geringen Wismutgaben zu sehen ist, entsteht der generalisierte Saum meist an gesunden, den primären Fäulnisherden gegenüberliegenden Schleimhautstellen und dementsprechend erst nach einer gewissen Sättigung des Organismus mit Wismut. Wie man demnach erwarten konnte, sieht man die häufigste Lokalisation des generalisierten Bi-Saumes an der Zungen-, Wangen- und Lippen-Schleimhaut gegenüber den Zahnreihen. Seltener sind harter und weicher Gaumen, Uvula und Rachen befallen und zwar im allgemeinen erst nach größeren Wismutgaben oder bei besonders unhygienischen Mundverhältnissen. Bei Zahnlosen sind keine Pigmentierungen beobachtet worden.

Unter 110 Fällen von generalisiertem Bi-Saum war die Lokalisation die folgende: 23 mal Zungenspitze und Unterseite der Zunge, 43 mal Zungenränder, 28 mal Wangenschleimhaut, 6 mal Tonsillen. Gleichzeitig mit dem Zungensaum erschienen Pigmentierungen 10 mal an der Wangenschleimhaut, 4 mal am Gaumen und an der Uvula, und einmal an der hinteren Rachenwand.

Für das häufige Auftreten der Pigmentierungen an der Zungenspitze muß neben dem dauernden Trauma infolge der innigen Berührung zwischen Zungenspitze und Zahnreihe der Zahnsteinansatz an den unteren Schneidezähnen verantwortlich gemacht werden; an den Seitenrändern kommen wohl vornehmlich kariöse Zähne oder Wurzeln in Betracht. Der Wangensaum ist meist gegenüber dem Zahnsteinansatz der oberen Molaren zu finden. Gelegentlich wird hier die Papilla salivalis superior allein befallen.

Als weitere Beispiele für die Abhängigkeit der Lokalisation des generalisierten Bi-Saumes von den primären Fäulnisherden mögen folgende Fälle dienen:

Bei einem 18jährigen Patienten waren die kräftigen, regelmäßig stehenden Zähne intakt bis auf die unteren Molaren, welche tief zerstört waren. An diesen und den benachbarten Zähnen Zahnsteinablagerungen, besonders links. Nach 10,5 ccm Casbis trat an den Seitenrändern der Zunge je ein stecknadelspitzgroßes Bi-Stippchen gegenüber von den erkrankten Zähnen, an denen auch Zahnfleischsaum zu sehen war, in Erscheinung. Am linken Zungenrand gleich hinter dem Bi-Stippchen, linsengroße, diffuse Pigmentierung.

Nach 14 Casbis-Injektionen traten bei einer 25jährigen Patientin typisch lokalisierte, ausgedehnte Verfärbungen der Mundschleimhaut auf (gleichzeitig Albuminurie und Zylindrurie). Die Sechsjahr-Molaren waren bis auf die Wurzeln zerstört, ebenfalls der linke centrale obere Schneidezahn; nur die unteren Weisheitszähne fehlten. An fast

allen Zähnen marginaler Zahnsteinansatz, dementsprechend unten und oben fortlaufender Wismutsaum am Zahnfleisch. Besonders starker Zahnsteinansatz labial und lingual an den unteren Schneidezähnen, die wegen tiefer Taschenbildung etwas gelockert und an der unteren Hälfte der Krone mit einem dicken, schmierigen Belag bedeckt waren. Hier hatten sich ein intensiver, breiter Zahnfleischsaum rings um die Zähne herum, ferner sowohl an der Unterseite der Zungenspitze als auch an der Unterlippe, genau den Zahnflächen entsprechend und diesen gegenüberliegend, länglich ovale, diffus verfärbte, bläulich-graue Felder gebildet, die aussahen, als wenn sie mit einem weichen Bleistift gezeichnet worden wären. An der Unterlippe ließ sich eine regelmäßige, streifenartige Anordnung der feinsten Pünktchen gut erkennen. Am Rande der Zungenspitze und gegenüber von links unten 6 befanden sich stecknadelspitzgroße Bi-Stippchen. An der Wangenschleimhaut war an beiden Seiten die Umgebung der Papillae salivales superiores stark pigmentiert, daneben fleck- und streifenförmige Verfärbungen und gegenüber von rechts oben 7 eine bogenförmige, genau dem Zahnfleischrande entsprechende Zeichnung.

Für die Pigmentierungen am weichen Gaumen scheinen zum Teil entzündliche Veränderungen an den Tonsillen verantwortlich zu sein: Bei einer Patientin war die linke Tonsille stark gerötet; bereits nach 6 Mesurol-Injektionen trat diffuse Verfärbung am linken Gaumenbogen, in einem anderen Falle nach 15 ccm Mesurol gleichzeitig an der linken Tonsille und an der Grenze zwischen hartem und weichem Gaumen ein.

Geschwürsbildungen sind unter den 484 Fällen des vorliegenden Materials 9mal vorgekommen und zwar bei Mesurol in 7, bei Casbis in 2 Fällen. Nur einmal ist eine generalisierte Stomatitis bismutica zu verzeichnen und zwar bei einer 28jährigen, wegen Lues II behandelten Patientin, die Kapillaranomalien im Sinne einer Livedo racemosa aufwies. Schon nach 0,5 ccm Mesurol war ein deutlicher Bi-Saum am Zahnfleisch zu sehen, nach 1,0 ccm Geschwürsbildung zunächst am geschwollenen Zahnfleisch mit angedeuteter Kieferklemme; gleichzeitig Albuminurie, hyaline und granulierte Zylinder im Sediment. Von den übrigen Fällen waren 2 lokale Stomatitiden (Zahnfleisch, Zunge und Wangenschleimhaut), 6 lokale, ulceröse Gingivitiden vom Zahnfleisch der unteren Molaren ausgegangen. Für 2 dieser Fälle ist hauptsächlich schlechtes Mundspülen (eine Patientin hatte auch geraucht) verantwortlich zu machen, bei den anderen lagen rein lokal bedingte Ursachen vor. So entwickelte sich nach 5,5 ccm Casbis bei einem 21jährigen Patienten eine ulceröse Gingivitis als Folge von Entzündungserscheinungen am rechten unteren Weisheitszahn. Nachdem dieser Zahn später ausgemeißelt worden war, wurde die weitere Bi-Kur gut vertragen.

Wie schon oben kurz erwähnt, hatten Löhe und Rosenfeld beobachtet, daß der Bi-Saum bei Schwangeren vom 4. Graviditätsmonat ab und auch bei Kindern fast immer ausblieb. Diese Beobachtung kann hier bestätigt werden: Unter 7 Graviden, welche mit Mesurol behandelt wurden, war 2 mal ein generalisierter Bi-Saum (mit Albuminurie) zu sehen, und zwar im 3. bzw. 4. Graviditätsmonat. Bei 15 mit Casbis behandelten Fällen fehlten sowohl Mundschleimhaut- als auch Nierenschädigungen gänzlich.

Einzelne Autoren haben, teils wegen Abortgefahr, teils wegen der Empfindlichkeit der Nieren bei Schwangeren, Bedenken gegen die Anwendung des Wismuts geäußert (Pouget, Drouet). Hugo Müller ist der Ansicht, daß die Gefahr einer Fehlgeburt bei sonst vorsichtiger Dosierung nur bei den Chinin enthaltenden Präparaten besteht. In Bezug auf die Nierenempfindlichkeit hat die Eiweiß- und Sedimentkontrolle noch gründlicher als sonst zu erfolgen.

Unter den 22 oben angeführten Fällen von Schwangerschaft ist keine Fehlgeburt zu verzeichnen.

7 Kinder im Alter von 5 bis 14 Jahren wiesen keinen generalisierten Bi-Saum auf, dagegen 3 mal Zahnfleischsaum um kariöse Zähne herum. Ein 14 jähriges Mädchen bekam nach 7,75 ccm Mesurol (16 Injektionen) Albuminurie und granulierte Zylinder.

Wie wir gesehen haben, sind die Bi-Pigmentierungen in der Regel erst an entzündlich veränderten Schleimhautstellen wahrzunehmen, wo unter anderen begünstigenden Momenten eine chronische Erweiterung der Kapillaren und kleinsten Blutgefäßen prädisponierend wirkt. Gerade an diesen Stellen bleibt der Bi-Saum erfahrungsgemäß am längsten bestehen. Dieser Umstand dürfte teils darauf beruhen, daß eben hier, wegen der schlechteren Blutversorgung und langsameren Strömung, der Abtransport der Bi-Körnchen behindert wird, teils, bei Verwendung langsam resorbierbarer Präparate, auf Ausfällung neuer Wismutsulfidkörnchen während der Remanenzzeit, da hier bei der H_2S-Bildung an Ort und Stelle schon geringe Bi-Mengen im Blute genügen, um eine Ausfällung herbeizuführen.

Mehrere Autoren berichten dann auch über monatelanges Verharren des Zahnfleischsaumes nach beendeter Kur, so Kobert, Löhe und Rosenfeld bis zu 6 Monaten, Jugelt bis zu $^3/_4$

Jahr. Lumme sprach sogar, im Anschluß an Mitteilungen von Guszman und Pogány, die Befürchtung aus, daß der Wismutsaum, analog der Argyrose, als ein unzerstörbares und für den Träger unverkennbares Zeichen einer mit Wismut behandelten Lues zu betrachten sei. Auch hochgradige Pigmentierungen an gesunden Schleimhautstellen können mitunter wochenlang anhalten, wenn sie auch nach beendeter Kur im allgemeinen viel schneller verblassen.

Löhe und Rosenfeld konnten im Kapillarmikroskop die Rückbildung eines Zungensaumes, der seit 2 Monaten bestand, verfolgen. Durch netzartige Aufsplitterung der Pigmentschollen wurde das Gefäßlumen allmählich wieder frei und ließ Blutfarbe und Strömung in den Gefäßen wieder deutlich erkennen. Nur in Ausnahmefällen sahen sie ein längeres Bestehen des Zungensaumes, in einem Fall 3 Monate.

Erfolgten jedoch die Wismutsulfidablagerungen außerhalb der Gefäßwand im submukösen Bindegewebe, so sind sie der Resorption schwer zugänglich und können sehr lange bestehen. Ein derartiger Fall soll hier angeführt werden:

Eine 48jährige Frau, die im Juli 1927 wegen progressiver Paralyse neben Malaria- und Salvarsankur auch Mesurol-Injektionen erhielt, bekam nach 8,25 ccm an der rechten Unterseite der Zunge, nahe der Umschlagsfalte gegenüber von Wurzelresten des ersten und zweiten Molaren eine etwa 2 mm lange, streifenförmige Bi-Pigmentation. Am 13. 3. 1930, also fast 3 Jahre später, als sich die Patientin zwecks Wiederholungskur vorstellte, bestand noch immer an derselben Stelle ein hell-bräunlicher, etwa 3 mm langer Streifen. Mit dem Kapillarmikroskop war die Einlagerung der feinen Pigmentkörnchen im submukösen Bindegewebe gut zu erkennen.

Wird die Kur gleich nach dem Auftreten kleinster Bi-Stippchen wegen gleichzeitiger Nierenschädigung abgesetzt, so verschwinden die Pigmentierungen in kurzer Zeit, können aber nach Wiederaufnahme der Bi-Zufuhr nach einer gewissen Sättigung des Organismus erneut auftreten:

Eine 21jährige Patientin bekam nach 3,0 ccm Mesurol mehrere stecknadelkopfgroße Bi-Pigmentierungen am rechten Zungenrand und gleichzeitig Albuminurie und Zylindrurie. Nach 14 Tagen waren die Harnbefunde wieder normal, und die Bi-Kur wurde vorsichtig wieder aufgenommen. Nach 9 ccm Mesurol erschienen neue Pigmentierungen am rechten Zungenrand neben den alten stark abblassenden; gleichzeitig wieder Albumen im Urin.

Therapeutisch läßt sich der Wismutsaum ohne chirurgischen Eingriff wenig beeinflussen. Gougerot und Emery und Morin empfehlen Stichelungen mit dem Galvanokauter, während Fargin-Fayolle durch Aetzungen mit Trichloressigsäure und nachfolgende Inzisionen am Zahnfleischrande in 8 bis 14 Tagen zum Ziele kommt.

Die Therapie der Wismutstomatitis wird nach Absetzen der Bi-Zufuhr dieselbe sein wie die der gewöhnlichen ulcerösen Stomatitis, und die zahlreichen hierfür empfohlenen Mittel und Methoden können hier übergangen werden. An der hiesigen Klinik hat sich das Einlegen von Jodoformgazestreifen nebst Spülungen mit H_2O_2 gut bewährt.

Bezüglich der Prophylaxe muß die erste Forderung eine möglichst sorgfältige Sanierung der Mundhöhle vor der Kur sein, um alle Schlupfwinkel, in denen sich die Entzündungserreger ansiedeln und entwickeln können, zu beseitigen. In erster Linie muß dabei darauf geachtet werden, durch gründliche Zahnreinigung und Nachbehandlung des Zahnfleisches eine Ausheilung der bei jedem Zahnsteinansatz vorhandenen entzündlichen Veränderungen des Gingivalrandes zu erzielen. Beim Patientenmaterial der Krankenhäuser und Polikliniken wird sich diese Forderung aus praktischen Gründen nicht verwirklichen lassen, jedoch wäre auch hier im Interesse der Durchführung einer energischen Kur zumindest die Entfernung des Zahnsteines sowie aller incht mehr erhaltungsfähigen Zähne und Wurzeln vor oder im Anfang der Kur erwünscht.

Boelsen sah bei wirklich einwandfreien Mundverhältnissen fast nie einen Bi-Saum. Bei 8 Patienten mit gutem, wenn auch nicht kariesfreiem Gebiß, die im Virchow-Krankenhaus kombinierte Casbis-Salvarsan-Kuren durchmachten, wurde zwecks prophylaktischer Vorwirkung eine sorgfältige Zahnreinigung mit nachfolgender Zahnfleischbehandlung vorgenommen. Wismutsaum wurde bei diesen Patienten nicht beobachtet.

Die große prophylaktische Bedeutung der Mundpflege erhellt aus der Tatsache, daß mehrfach hochgradige Wismutpigmentierungen vorgekommen sind, ohne daß Geschwürsbildungen erfolgten (Klare, Pinkus, Ebert, Matras). Hier hat also scheinbar die Mundpflege ausgereicht, um die Virulenz der Entzündungserreger genügend abzuschwächen und so eine Stoma-

titis zu verhüten, während gleichzeitig die H_2S-Bildung ausreichend war, um ausgiebige Mengen von Bi-Sulfid auszufällen. An dieser Stelle wäre noch an die Mitteilung Almkvist's zu erinnern, daß es ihm gelang, durch Auswaschen mit H_2O_2 und gründliche Desinfektion eines jeden Schlupfwinkels, wo Eiweißzersetzung und H_2S-Bildung stattfand, trotz fortschreitender Hg-Behandlung die mercurielle Stomatitis zu heilen.

Für die Mundpflege und die lokale Behandlung der entzündlichen Erscheinungen sind die verschiedensten desinfizierenden Flüssigkeiten und Pasten empfohlen worden. Wie bei der Zahn- und Mundpflege überhaupt dürfte es weniger auf das Mittel ankommen als darauf, wie es verwendet wird, und deshalb ist die genaue Ueberwachung der Mundpflege durch Arzt und Pflegepersonal zu empfehlen.

Als spezifisches Mittel gegen die Bi-Stomatitis empfiehlt Hugo Müller das Salvarsan, sowohl lokal wie intravenös, und hebt den glücklichen Umstand hervor, daß das stärkste Syphilistherapeuticum hier zugleich das beste Prophylakticum darstellt. Spack hatte dagegen bei der Behandlung der Bi-Stomatitis mit intravenösen Salvarsan-Injektionen keinen Erfolg. Statt dessen will er eine ausgezeichnete Wirkung durch innerliche Verabreichung von NaJ (3 mal täglich 1,0 g) und durch fleißige Mundspülungen mit 1% H_2O_2 erzielt haben. Auch Williger und andere Autoren konnten beobachten, daß bei gleichzeitigem Bestehen von Vincentscher Angina und Stomatitis, die Angina durch Salvarsan günstig beeinflußt wurde, während die Zahnfleischgeschwüre bestehen blieben.

Anfangs hegte man größte Bedenken gegen die Verwendung von Wismutpräparaten bei der Syphilisbehandlung, da tierexperimentelle Untersuchungen über die Toxizität des Wismuts häufig schwere Nierenschädigungen ergeben hatten. Auch bei der Anwendung des Wismuts als Wundmittel in der Chirurgie in der zweiten Hälfte des vorigen Jahrhunderts wurden nicht selten ausgesprochene Nierenschädigungen beobachtet, die allerdings wohl

zum Teil sekundärer Art waren, da in vielen Fällen hochgradige Schädigungen des Verdauungstraktus (Stomatitis, Erbrechen, Durchfall) schon vorher bestanden. Die bei Tierversuchen nach Einführung toxischer Bi-Dosen sehr oft auftretende Nekrosenbildung bis zur völligen Zerstörung der Tubuli contorti führt Engelhardt zum Teil auf Verunreinigung der Bi-Präparate (Arsen, Tellur, Phosphor) zurück.

Aber selbst bei den in der Syphilistherapie verwendeten, chemisch reinen Bi-Präparaten treten Nierenschädigungen unzweifelhaft häufig auf. Die zahlreichen Berichte über Nierenschädigungen bei der Wismutbehandlung stimmen alle darin überein, daß die Störungen meistens gutartig sind und bei sonst gesunden Nieren eine Albuminurie von höchstens $^1/_2\,^0/_{00}$ Essbach aufweisen. Wenn die Befunde im übrigen stark von einander abweichen, so erklärt sich das aus der Verschiedenheit der angewendeten Präparate und Dosierungen; bei gleicher Medikation dürften, neben verschiedener Bewertung der Befunde, auch gelegentlich Ungenauigkeiten der Untersuchungsmethoden mitspielen.

Nicht immer ist zu den Untersuchungen Katheterurin verwendet worden. In diesem Falle können sich Fehler leicht dadurch einschleichen, daß die beobachteten Albuminurien auf Erkrankungen der ableitenden Harnwege beruhen (Engelhardt), indem es sich um einfache Zystitiden handelt, die den Gehalt an Eiweiß bedingen. Bei prozentualen Angaben zählen einige Autoren auch Epithelurien mit, während andere erst beim Auftreten von Zylindern im Sediment die Diagnose sichergestellt wissen wollen (Lichtenberg).

So kommt es, daß einige Autoren überhaupt keine Nierenschädigungen gesehen haben (Milian, Bering, Cohn, Casella), andere nur leichtere Reizungen, die keine Unterbrechung der Kur erforderten (Hoffmann, Elliasow, Steegmüller), wieder andere in der Mehrzahl der Fälle pathologische Veränderungen zu Gesicht bekamen (Fischer, Schmechula).

Ueber schwerere toxische Nierenschädigungen berichten Holländer und Neuendorf. Ohne daß eine Schädigung des Verdauungstraktus vorangegangen war, sah Neuendorf in 2 Fällen nach Bismogenol-Behandlung Funktionsstörungen im Sinne einer ungenügenden Konzentrationsfähigkeit. Echte Nephritiden gehören

zu den größten Seltenheiten. So hat Nadel einen Fall beschrieben, wo nach der 2. Injektion Airol (Bismutum oxyjodogallicum in 12%, öliger Suspension) eine akute Nephritis mit starkem Oedem des Gesichts und der unteren Extremitäten, sowie eine Albuminurie von $12^0/_{00}$ Essbach entstand.

Löhe und Rosenfeld haben gezeigt, daß zwischen Lokalisation der Wismutpigmentierungen und toxischer Schädigung des Organismus, speziell der Nieren, gewisse Beziehungen bestehen. Sie fanden, daß das Auftreten des generalisierten Bi-Saumes fast immer von einer gleichzeitigen Albuminurie und Zylinderurie begleitet war. Die Albuminurien hatten den Charakter einer tubulären Nephropathie mit einem Eiweißgehalt, der zwischen Spuren und $^1/_2{}^0{}_{00}$ Essbach schwankte. Neben Epithelien und Leukozyten waren im Sediment meist granulierte, seltener hyaline Zylinder zu finden. Im Auftreten des generalisierten Bi-Saumes, speziell der Zunge, hat man somit nach Löhe und Rosenfeld „ein einfaches, durch Inspektion der Mundhöhle bequem zu diagnostizierendes Symptom zur Erkennung der Wismutintoxikation und ein Warnungssignal zum Aussetzen der Bi-Zufuhr".

Diese Feststellung einer Koinzidenz von generalisiertem Bi-Saum und Nierenschädigungen werden, wie aus nebenstehender Tabelle ersichtlich (Tabelle I), durch das vorliegende statistische Material bestätigt. Da in Bezug auf Nebenwirkungen ziemlich große Unterschiede einerseits zwischen Männern und Frauen, andererseits zwischen den verwendeten Wismutpräparaten zu verzeichnen sind, wurden die einzelnen Resultate in der Tabelle getrennt aufgeführt. Bei Mesurol war der generalisierte Bi-Saum bei Frauen immer von einer Albuminurie mit granulierten, in 14 Fällen auch hyalinen Zylindern, in den übrigen Fällen regelmäßig von einer Zylinderurie begleitet, indem unter 110 Fällen nur 3 mal kein pathologisches Sediment ermittelt werden konnte. Der generalisierte Bi-Saum ist bei Mesurol doppelt so häufig zu beobachten wie bei Casbis und zwar an Frauen und Männern ungefähr im gleichen Prozentsatz. Auffallend ist weiter die größere Zahl der Albuminurien bei Mesurol, besonders unter den Frauen, während durch Casbis die Zylindrurien bei Männern eine sehr hohe Prozentzahl erreichen.

In ähnlicher Richtung gingen Beobachtungen von Heimann-Trosien in der Universitätshautklinik Breslau (Prof. Jadassohn).

Tabelle I.

Präparat	Geschlecht	Anzahl der Fälle	Generalisierter Bi-Saum				Stomatitis mit Albuminurie	Nierenschädigungen		Albuminurie in % der Fälle	Nierenschädigungen in % der Fälle
			mit Albuminurie u. Zylindrurie	mit Zylindrurie	mit negativ. Urinbefund	in % der Fälle		Albuminurie und Zylindrurie	Zylindrurie		
Mesurol	Frauen	108	36	0	0	33	6	28	0	65	65
	Männer	57	3	14	3	35	1*	7	13	18	65
Casbis	Frauen	173	11	15	0	15	1	5	15	10	27
	Männer	146	1	27	0	19	1	2	91	2,7	84

* Lokale, ulceröse Gingivitis ohne Albuminurie.

Es wurden untersucht 151 Männer und 109 Frauen. Bei den Männern traten Zylinder auf in 40%, bei den Frauen in 22% der Fälle, Albuminurien nur in je 4 Fällen, bei Frauen also etwas häufiger als bei Männern, doch ist der Unterschied gering und statistisch nicht zu verwerten. Einen direkten Vergleich mit den obigen Befunden gestatten die Ergebnisse von Heimann-Trosien nicht, da in der Jadassohn'schen Klinik bei Männern Bismogenol bis zur Gesamtmenge von 0,885 g Bi, bei Frauen Spirobismol bis zur Höchstmenge von 1,2 g Bi injiziert wurde. Heimann-Trosien läßt die Frage offen, ob das häufigere Vorkommen von Zylindrurien bei Männern trotz der geringeren Gesamtdosis auf einer stärkeren Schädigung durch das Bismogenol beruht, oder ob andere disponierende Momente (Alkohol?) eine Rolle spielen.

Heimann-Trosien führt weiter aus:

„Eine Erklärung dafür, daß wir nach Bismogenol stärkere Nierenreizung sahen als nach Spirobismol, bieten die Beobachtungen von Lomholt, der nach Jodchininwismut nur eine halb so große Bi-Ausscheidung durch den Urin fand wie beim Wismuttartrat. Bestätigt werden diese Ergebnisse von Herrmann und Nathan, die fanden, daß das an Jodchinin gebundene Bi des Spirobismols den Körper zum größten Teil durch den Darm verläßt, während andere Verbindungen, die „ein leicht bewegliches Bi enthalten," viel eher zur Bildung harnlöslicher Salze neigen und daher vorzugsweise durch die Nieren ausgeschieden werden."

Ueber die Ausscheidungsverhältnisse liegen bei diesen Präparaten keine vergleichenden Untersuchungen vor, jedoch zeigen die Resultate der Ausscheidungsversuche von Levy und Selter für Spirobismol (bei 4 Kindern), und von Gruhzit, Tendick und Sultzaberger für Bismogenol (bei 4 Hunden) ungefähr dasselbe Verhältnis der durch Darm und Nieren ausgeschiedenen Bi-Mengen, entsprechend den Ergebnissen bei anderen Bi-Präparaten, nämlich daß 2 bis 4 mal so viel mit dem Urin wie mit den Fäces ausgeschieden wird (Lomholt, Istvan).

Wie bekannt, bieten die bis jetzt vorliegenden Resultate überhaupt keinen sicheren Anhalt für einen Einfluß der Art der chemischen Bindung der Wismutpräparate auf die Ausscheidungsvorgänge. Die Untersuchungen von Herrmann und Nathan, die bei dem lipoidlöslichen Jodchininwismutpräparat Neobismol (nicht bei dem wasserlöslichen Spirobismol) eine größere Ausscheidung durch den Darm als durch die Niere ergaben, bedürften demnach einer weiteren Nachprüfung.

Nach den vergleichenden Versuchen von Lena Grumach erfolgt die Resorption des Spirobismols schneller und vollständiger als die des Bismogenols, und erfahrungsgemäß ist sowohl die Ausscheidung wie die damit eng verbundene Gefährdung der Niere als wichtigstes Ausscheidungsorgan von der Resorptionsgeschwindigkeit abhängig, sofern es sich nicht um Präparate handelt, deren Resorption dermaßen verlangsamt ist, daß Kumulationserscheinungen in der Remanenzzeit auftreten.

Es dürfte demnach berechtigt sein, auch für die von Heimann-Trosien beobachteten häufigeren Nierenreizungen bei Männern als bei Frauen, eine in dieser Beziehung größere Empfindlichkeit der Männer verantwortlich zu machen.

Ueber Wismutschädigungen bei Mesurol und Casbis liegen Mitteilungen von Hoffmann und Schreuss (Mesurol) sowie von Pohlmann und Cohn (Casbis) vor. Bei den kombinierten Mesurol-Salvarsan-Kuren von Hoffmann und Schreuss war die Dosierung dieselbe wie bei dem hier bearbeiteten Material. Zu einer vollen Kur rechneten sie 10—12 Injektionen zu je 1,0 ccm. Sie beobachteten den harmlosen Bi-Saum in 40% der Fälle, 2 mal lokale, geringgradige Stomatitis; pathologisches Sediment 4 mal in 60 Fällen.

Pohlmann beobachtete bei reiner Casbis-Behandlung keine Zylindrurie oder sonstige Nierenschädigung, dagegen bei kombinierter Casbis-Silbersalvarsan-Behandlung in 40 Fällen 4 mal Nierenschädigungen in Form von granulierten und hyalinen Zylindern und ausgesprochener Eiweißtrübung. Ein Patient mit sehr kariösen Zähnen bekam nach 11 Casbis-Injektionen eine starke Stomatitis. Cohn sah bei über 70 Kranken, die mit Casbis behandelt wurden, niemals Nierenschädigungen.

Den generalisierten Bi-Saum mit gleichzeitiger Nierenschädigung sahen Löhe und Rosenfeld im allgemeinen erst nach der 8. bis 10. Injektion (Mesurol) auftreten. Wie aus den Kurven Fig. 1 bis 4 ersichtlich, wird diese Beobachtung bestätigt, indem die Zahl der Fälle im allgemeinen erst nach 7,5 ccm Bi (8 Injektionen) ansteigt, um nach der 10. Injektion (9,5 ccm) wieder abzufallen. Nur bei Frauen weist die Kurve für Casbis diesen charakteristischen Verlauf nicht auf.

Fig. 1.

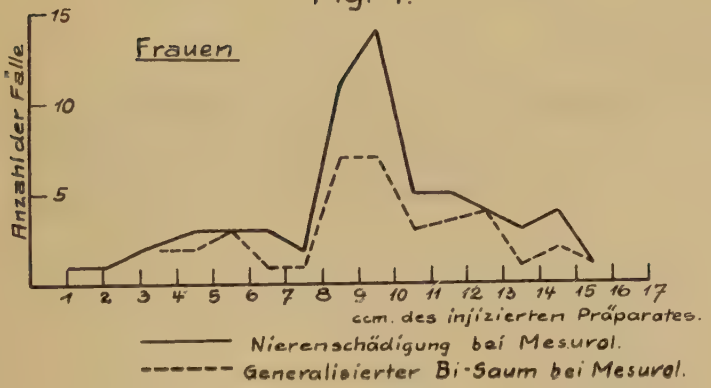
Frauen
Anzahl der Fälle
15
10
5
1 2 3 4 5 6 7 8 9 10 11 12 13 14 15 16 17
ccm. des injizierten Präparates.
Nierenschädigung bei Mesurol.
Generalisierter Bi-Saum bei Mesurol.

Fig. 2

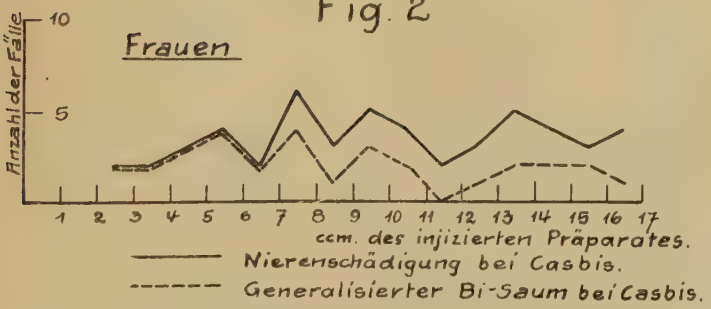
Frauen
Anzahl der Fälle
10
5
1 2 3 4 5 6 7 8 9 10 11 12 13 14 15 16 17
ccm. des injizierten Präparates.
Nierenschädigung bei Casbis.
Generalisierter Bi-Saum bei Casbis.

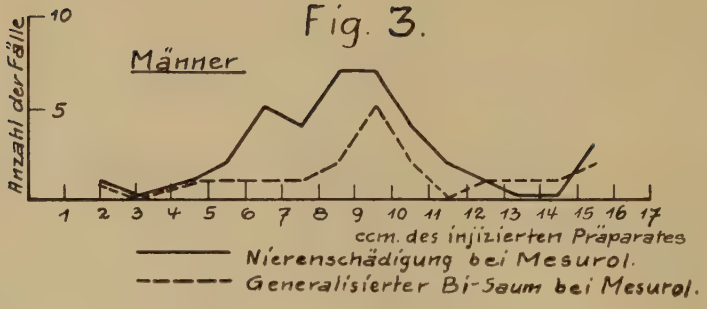
Fig. 3.
Männer
Anzahl der Fälle
10
5
1 2 3 4 5 6 7 8 9 10 11 12 13 14 15 16 17
ccm. des injizierten Präparates
Nierenschädigung bei Mesurol.
Generalisierter Bi-Saum bei Mesurol.

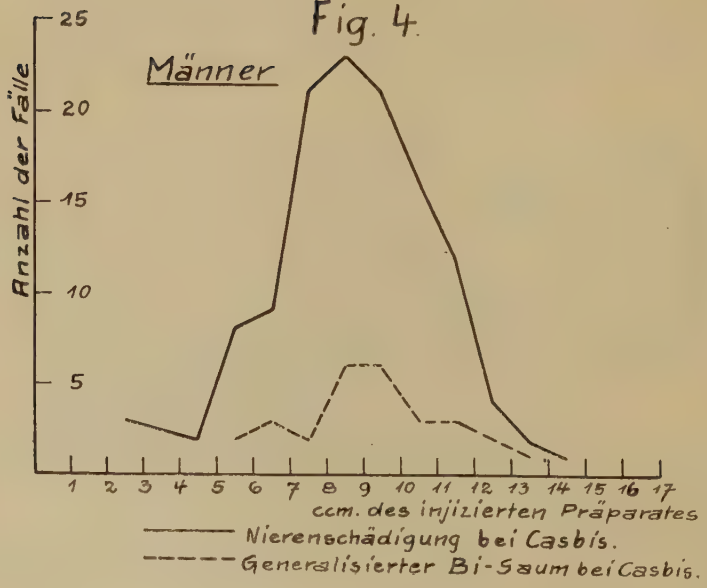
Fig. 4.
Männer
Anzahl der Fälle
25
20
15
10
5
1 2 3 4 5 6 7 8 9 10 11 12 13 14 15 16 17
ccm. des injizierten Präparates
Nierenschädigung bei Casbis.
Generalisierter Bi-Saum bei Casbis.

Die Kurven zeigen weiter, daß die Nierenschädigungen bei sorgfältig durchgeführter Mundpflege weit häufiger erscheinen als der generalisierte Bi-Saum, was auch Löhe und Rosenfeld aufgefallen ist, weshalb sie betonen, daß die während jeder Wismutkur notwendige, genaue Urinkontrolle durch die Inspektion der Mundhöhle nicht erspart wird.

Auch Arning sah bei 135, Lichtenberg bei 64 Patienten von der 8. Injektion aufwärts Nierenschädigungen in einem Drittel der Fälle. Engelhardt konnte für das Auftreten der Albuminurie und Epithelurie keine bestimmte Bi-Menge ermitteln, jedoch wurden bei vielen 800 mg überschritten.

Bezüglich der Dauer der Nierenveränderungen geben die meisten Autoren ein Schwinden des Albumens nach wenigen Tagen an, während die Zylindrurien etwas länger anhielten. Arning nennt eine Dauer der Nierenbefunde von 20—40 Tagen. Nach Beobachtungen von Löhe und Rosenfeld beträgt die Dauer der Albuminurie durchschnittlich 10 Tage bis 3 Wochen, während die Zylindrurie bis zu 2 Monaten bestehen bleiben kann.

Bei den hier zu bewertenden 49 Fällen von Albuminurie (bei vorher gesunden Nieren), dauerte diese nach Absetzen der Bi-Zufuhr:

In	14 Fällen	2—4 Tage
	14 „	1 Woche
	19 „	2 Wochen
	2 „	3 Wochen

Die Dauer der Zylindrurien betrug bei Frauen (23 Fälle):

In	3 Fällen	1 Woche bis 10 Tagen
	11 „	2 Wochen
	3 „	3 „
	4 „	4 „
	1 Fall	5 „
	1 „	6 „

bei Männern (53 Fälle):

In	8 Fällen	1 Woche bis 10 Tage
	22 „	2 Wochen
	9 „	3 „
	11 „	4 „
	3 „	5 „

Demnach ist die Prognose der abakteriellen Nephropathia bismutica eine gute, da die degenerativen Veränderungen nach Aussetzen der Bi-Kur im allgemeinen ohne weitere therapeutische Maßnahmen ausheilen. In dieser Hinsicht viel schwerer zu bewerten sind die echten hämatogenen Nephritiden, die durch Infektion von einer durch das Wismut geschädigten Mund- oder Darmschleimhaut entstehen können (Blum, Engelhardt).

Darüber, ob die Wismutkur beim Auftreten von pathologischen Nierenveränderungen zu unterbrechen ist, scheint noch keine Einigkeit zu bestehen. Der Epithelurie wird im allgemeinen in dieser Beziehung keine große Bedeutung beigemessen, da man nicht immer entscheiden kann, ob es sich um Nierenepithelien handelt. Erst das Auftreten von Zylindern ermöglicht mit Sicherheit die Diagnose einer Nierenschädigung, und die meisten Autoren stimmen der Forderung von Kollert, Strasser und Rosner bei, „daß die Untersuchung des Sediments keine Ergänzung einer positiven chemischen Eiweißuntersuchung darstellen soll, sondern eine unbedingt vorzunehmende Prüfung ist, deren Unterlassung zum Uebersehen eines immerhin beträchtlichen degenerativen Prozesses führen kann".

Damit sollte beim Erscheinen von Zylindern im Sediment die Indikation zum Aussetzen der Bi-Zufuhr gegeben sein (Lichtenberg, Löhe und Rosenfeld).

Von der pharmakologischen Erkenntnis ausgehend, daß der Organismus kurze, höhere Dosierungen eines Medikaments (z. B. des Arsens) besser verträgt und verwertet, als geringere dauernde, versucht Felke die Nierenschädigungen dadurch zu vermeiden, daß er innerhalb der ersten 10—14 Tage 0,3—0,4 g Bi gibt, diese Gaben nach 14 Tagen Pause wiederholt und zwei solche „Bi-Stöße" als eine Kur betrachtet, da nach seiner Ansicht ein Ueberschreiten von 0,8 g Bi bei kräftigen Leuten unnötig sei.

Nach Absetzen der Bi-Medikation können nach Löhe und Rosenfeld geringe, zu früh gegebene Bi-Dosen die Albuminurie und Zylindrurie aufs neue auslösen, während Heimann-Trosien bei 71% aller Fälle mit pathologischem Sediment die nach der 5. bis 8. Injektion auftretenden Zylinder trotz fortgesetzter Behandlung wieder verschwinden sah und daraus die wichtige Folgerung ziehen konnte, daß sich der Praktiker darauf beschrän-

ken darf, vor jeder Injektion den Urin auf Eiweiß zu untersuchen. Diese Beobachtung von Heimann-Trosien, die eine Art Gewöhnung der Nieren an das Wismut vermuten läßt, findet bei dem vorliegenden Material keine Bestätigung. In 70% der zu bewertenden Fälle traten nach Wiederaufnahme der Bi-Kur erneut granulierte Zylinder auf.

Es wurden hierbei nur diejenigen Fälle bewertet, bei denen nach Wiederaufnahme der Bi-Kur mindestens 4 Injektionen (zu 1,0 ccm) vor der Entlassung gemacht werden konnten. Bei Mesurol waren die Zahlen: 21 Fälle, 15 mal Wiederauftreten der Zylindrurie, 2 mal wurde Mesurol und 4 mal die nunmehr erfolgten Casbis-Injektionen gut vertragen. Bei Casbis: 66 Fälle, 45 mal Wiederauftreten der Zylinder, 21 mal wurden die weiteren Casbis-Injektionen gut vertragen.

Von besonderem Interesse ist in dieser Beziehung die Nierenreaktion bei Kranken, die mehrere Kuren nacheinander durchgemacht haben. Nach Tabelle II, welche die bei Wiederholungskuren bis zum Eintreten einer Nierenschädigung gegebene Bi-Menge anführt, scheint jedesmal erst eine bestimmte, individuell verschiedene Metallbelastung erreicht werden zu müssen. Die Bi-Zufuhr wurde dann regelmäßig abgesetzt, doch traten bei Wiederaufnahme der Kur in fast allen diesen Fällen erneut granulierte Zylinder auf. Fall 7 zeigte sehr deutlich statt Gewöhnungserscheinungen eine gesteigerte Empfindlichkeit der Nieren gegen das Wismut. Bei der ersten Kur wurden nach Wiederaufnahme der Bi-Medikation 7 Casbis-Injektionen (0,65 g Bi) gut vertragen. Bei der zweiten trat nach 5 Injektionen wieder eine Zylindrurie auf; die dritte Kur konnte nur bei vorsichtiger Dosierung (0,5 ccm pro Injektion) und Nierendiät zu Ende geführt werden, da trotz dreimaliger Unterbrechung immer wieder Zylinder erschienen.

Wie oben schon erwähnt, haben Löhe und Rosenfeld auf verschiedene, den generalisierten Bi-Saum und die Nierenschädigungen, besonders die Albuminurie, begleitende Intoxikationssymptome aufmerksam gemacht, in erster Linie petechiale Schleimhautblutungen (in etwa der Hälfte der Fälle), ferner Positivwerden des vorher negativen Endothelsymptoms (Rumpel-Leede) bei 16 von 21 Frauen.

Diese Intoxikationserscheinungen, welche diese Autoren bei dem Präparat Mesurol beobachtet hatten und auf eine toxische Gefäßschädigung durch das Wismut zurückführten, treten bei Cas-

Tabelle II.

Bezeichnung des Falles	Alter	Kur	Behandlungszeit	Diagnose	Bi-Präparat	Anzahl der Injektionen	Bi-Menge	Urinbefund	Gen. Bi-Saum
1. F. J.	21	I	24. 12. 26—24. 2. 27	Lues lat.	Mesurol	8	0,83	A+, gran.Z.	+
		II	22. 11. 27—20. 1. 28	„	Casbis	15	1,45	—	—
		III	5. 11. 28 – 29. 12. 28	„	„	15	1,45	—	—
2. E. R.	23	I	10. 3. 28—11. 5. 28	Lues II	Casbis	11	1,05	A+, gran Z.	+
		II	9. 12. 29 5. 2. 30	Lues lat.	„	10	0,95	gran. Z,	+
3. F. G.	26	I	31. 8. 27—21. 11. 27	Lues I	Mesurol	9	0.94	gran. Z.	—
		II	4. 4. 28.—30. 6. 28	Lues lat.	Casbis	10	0,95	„	—
4. B. S.	19	I	15. 7. 27—18. 10. 27	Lues cng.	Mesurol	10	1,05	gran. Z.	+
		II	28. 1. 28— 7. 4. 28	„	Casbis	9	0,85	„	+
5. W. P.	15	I	29. 6. 27—27. 9. 27	Lues II	Mesurol	11	1,16	gran. Z.	—
		II	28. 12. 27—29. 3. 28	Lues lat.	Casbis	10	0,95	„	+
6. K. G.	17	I	15. 12. 26—31. 3. 27	Lues II	Mesurol	8	0,83	A +, gran. Z.	—
		II	11. 6. 27 —27. 8. 27	Lues lat.	„	11	1,16	A+, „	+
		III	11. 11. 27 28. 1. 28	„	Casbis	11	1,05	gran. Z.	+
7. H. L.	18	I	10. 10. 27— 4. 2. 28	Lues lat.	Mesurol (Bisuspen	6	0,46	gran. Z.	+
		II	14. 5. 28—3. 8. 28	„	Casbis	6	0,55	„	—
		III	19. 11. 28 – 27. 2. 29	„	„	6	0,55	„	+

bis seltener auf. Gelegentlich gingen den Albuminurien Schmerzen in der Nierengegend voraus; dreimal traten gleichzeitig Kopfschmerzen mit Appetitmangel und einmal Erbrechen auf. Zystoskopisch konnten in 2 Fällen Bi-Ablagerungen in der Blasenschleimhaut nachgewiesen werden.

Während schon bestehende Nierenerkrankungen wegen gelegentlich durch die Bi-Therapie hervorgerufener erheblicher Steigerung der Eiweißausscheidung (Spack, Fischer) im allgemeinen als Kontraindikation gegen die Wismutanwendung angesehen werden, sind die Ansichten bezüglich der luetischen Nephrosen wieder geteilt. Ehlers, Müller, Citron sahen schnellen Rückgang der luetischen Albuminurie, Löhe und Rosenfeld dagegen bei einem Falle von tertiärer Lues mit Nephrose nach 0,5 ccm Mesurol den Eiweißgehalt in zwei Tagen von 2,5 auf 7‰ Essbach steigen. Sie bevorzugen daher in solchen Fällen eine Vorbehandlung mit Salvarsan oder mit schnell ausscheidbaren, löslichen Präparaten, um nach Verschwinden des Albumens zur Bi-Therapie überzugehen. Bei diesem Behandlungsmodus scheint die syphilitisch erkrankte Niere eine ausgesprochene Prädisposition für die Entstehung einer Nephropathia bismutica nicht abzugeben:

> Luetische Nephrosen waren in 22 Fällen und zwar nur bei Frauen zu verzeichnen. Unter 8 mit Mesurol behandelten Patientinnen bekamen 6 einen generalisierten Bi-Saum mit Albuminurie, die aber nach Absetzen der Bi-Medikation wieder zurückging. In 14 Casbis-Fällen, darunter zwei mit einem Eiweißgehalt des Urins von 11 bzw. 15‰ Essbach zu Beginn der Kur, trat einmal ein generalisierter Bi-Saum mit Albuminurie nach 13 ccm Casbis auf, bei den übrigen 13 Patientinnen blieben die Urinbefunde bis zur Beendung der Kur negativ.

Die Pathogenese der Nierenschädigungen ist noch nicht geklärt. Nach Kollert, Strasser und Rosner handelt es sich um Veränderungen rein degenerativen Charakters ohne Stoffwechselstörungen und sie schlagen deshalb im Sinne der Aschoff'schen Nomenklatur für die Nierenschädigungen nach Wismut die Bezeichnung Nephropathia bismutica vor. Die tierexperimentellen Untersuchungen derselben Autoren ergaben, daß sich die Veränderungen hauptsächlich im Bereiche der Tubuli contorti lokalisieren und durch Schwellung, feinkörnige Trübung

und Abstoßung der Epithelien, Zylinderbildung in den Kanälchen, hyaline Ausgüsse derselben sowie degenerative Prozesse wechselnden Grades bis zur völligen Nekrose charakterisiert sind. Engelhardt nimmt an, daß die Tubularepithelien durch das ausgeschiedene Wismut zur Gerinnung gebracht werden; gleichzeitig soll das Gift wieder als epithelialisierender Reiz wirken. Während Gougerot eine rein traumatische Schädigung des Nierenparenchyms für die Entstehung der Bi-Nephritis allein verantwortlich machen will, fassen Löhe und Rosenfeld die Albuminurien als Teilerscheinung einer allgemeinen toxischen Gefäßschädigung, die sich in erhöhter Durchlässigkeit der Kapillarwandungen äußert, auf.

Als ätiologische Momente bei der Entstehung der Nierenschädigungen durch Wismut gibt Blum an:

1. Höhere Beanspruchung der Nieren bei Ausscheidungsinsuffiziens des Verdauungstraktus.

2. Sekundärinfektion vom Verdauungstraktus her.

3. Außerdem kämen noch vielleicht traumatische Insulte des Nierenparenchyms durch Wismutablagerungen (sidérose bismuthique) in Betracht.

Engelhardt bezweifelt die Richtigkeit der Annahme Blum's, daß eine durch Imprägnation des Darmes hervorgerufene Höherbelastung der Niere die Ursache der Schädigungen dieses Organs sei. Dagegen spricht, daß nach seinen Beobachtungen die Bi-Menge im Harn in den betreffenden Tagen nicht höher war, ferner das Fehlen enteritischer Erscheinungen als Zeichen einer Darmschädigung. Auch Löhe und Rosenfeld scheinen dieser Auffassung Engelhardt's beizutreten, indem sie, ausgehend von den Befunden Sei's, nach denen das Ausscheidungsvermögen der Niere für Bi in engen Grenzen fixiert ist (pro Liter Harn 0,5 bis 4 mg Bi), gerade umgekehrt annehmen, „daß die Schleimhäute des Verdauungstraktus die im Verlaufe der Kur angehäuften, von der Niere nicht eliminierten Bi-Mengen zur Mehrausscheidung übernehmen und daß durch lokale Fäulnis hier der Niederschlag erzeugt wird. Diese vikariierende Mehrarbeit muß man um so eher annehmen, als schwere Retentionserscheinungen seitens der Niere bei Bi nicht bekannt sind."

Im Anfang der Wismutaera, als besonders von den französischen Syphilistherapeuten kräftig wirkende Wismutpräparate in großen Dosen und kurzen Abständen gegeben wurden, war die Stomatitis mit ihren Folgezuständen die häufigste und am meisten gefürchtete Nebenwirkung. Nachdem man aber mehr zu unlöslichen Präparaten und intramuskulärer Applikationsweise übergegangen ist, lassen sich die entzündlichen Mundschleimhauterkrankungen bei hygienischen Mundverhältnissen im allgemeinen verhüten, und die rein toxischen Nierenschädigungen treten nunmehr in den Vordergrund. Wie die vorliegenden Untersuchungen gleichfalls zeigen, nehmen diese Nierenschädigungen bei sorgfältiger Urinkontrolle und sofortiger Unterbrechung der Wismutkur bei den ersten Anzeichen pathologischer Veränderungen niemals einen ernsteren Charakter an und beeinträchtigen die Verwendbarkeit des Wismuts als Syphilistherapeuticum von diesem Gesichtspunkt aus wenig. Immerhin bedeutet die Nephropathia bismutica eine nicht zu unterschätzende Störung der antiluetischen Kur, und es wird eine wichtige Aufgabe der Zukunft sein, auch diese Nebenwirkung des Wismuts auszuschalten.

Zusammenfassung.

Die vorliegenden Untersuchungen an 484 mit Wismut behandelten Lues-Patienten bestätigen die Anschauung von Löhe und Rosenfeld, daß ein Zusammenhang zwischen Lokalisation der Wismutablagerungen in der Mundschleimhaut und allgemeiner Kapillarschädigung des Organismus besteht.

Während der an den Stellen lokaler Fäulnis, ganz besonders bei der Paradentose, meist frühzeitig auftretende Bi-Saum am Zahnfleisch keine Gesundheitsstörung bedeutet, muß der generalisierte Bi-Saum — an Zunge und Wangenschleimhaut —, der stets von Nierenschädigungen begleitet ist, als Intoxikationssymptom im Sinne einer kapillären Gefäßschädigung aufgefaßt werden. Wenn auch die Nierenerkrankungen (tubuläre Nephropathie) prognostisch günstig sind, zeigen doch die vorliegenden Feststellungen über das Wiederauftreten der Nierenschädigungen bei Wiederaufnahme der Bi-Behandlung, daß die Beobachtungen Heimann-Trosien's von Gewöhnungserscheinungen der Nieren an das Wismut nicht zu Recht bestehen. Vor jeder Bi-Injektion ist deshalb eine genaue Inspektion der Mundhöhle sowie Eiweiß- und Sedimentkontrolle des Urins notwendig, um durch rechtzeitiges Aussetzen der Bi-Zufuhr Stomatitiden und schwerere Nierenschädigungen zu verhüten.

Nach Abschluß meiner Arbeit möchte ich Herrn Prof. Dr. Löhe für das Ueberlassen des Themas und für seine wertvollen Anregungen meinen verbindlichsten Dank aussprechen, ebenso Herrn Dr. Rosenfeld für seine liebenswürdige Bereitwilligkeit, mir bei meinen praktischen Untersuchungen alle Hilfsquellen und Studienobjekte zugänglich zu machen.

Literaturverzeichnis.

Handbuch der Haut- und Geschlechtskrankheiten, Bd. 18, Verlag von Julius Springer, Berlin 1928:

Juliusberg: Die Nebenwirkungen der Wismutbehandlung. Nebst Zusammenstellung der gesamten einschlägigen Literatur.

Almkvist: Quecksilberschädigungen.

Lomholt: Wismut. Theoretisches, Chemisches u. Experimentelles.

Müller: Praxis der Wismutbehandlung.

Blum: Intoxication bismuthique et albuminurie. Paris médical, Jg. 12, Nr. 30, 1922.

Boelsen: Ueber Mundschleimhauterkrankungen bei Bismogenolbehandlung. Medizinische Klinik, Jg. 19, Nr. 22 u. 23, 1923.

Engelhardt: Schädigungen der Niere und der ableitenden Harnwege durch Wismut. Dermatologische Wochenschrift, Bd. 80, Nr. 9 u. 10, 1925.

Häupl-Lang: Die marginale Paradentitis. Verlag von Hermann Meußer, Berlin 1927.

Heimann-Trosien: Ueber Gewöhnungserscheinungen der Niere bei Wismutbehandlung. Klinische Wochenschrift, Jg. 4, Nr. 41, 1925.

Kollert, Strasser u. Rosner: Trépol und Niere. Wiener klinische Wochenschrift, Jg. 36, Nr. 3, 1923.

Löhe u. Rosenfeld: Untersuchungen über den Wismutsaum und seine Beziehungen zum Gesamtorganismus. Dermatologische Zeitschrift, Bd. 50, Nr. 6, 1927.

— Ein einfaches Symptom zur Erkrankung der Wismutintoxikation bei der Syphilisbehandlung. Medizinische Klinik, Jg. 23, Nr. 34, 1927.

Rosenfeld,: Ueber primäre Angina bismutica. Dermatologische Zeitschrift Bd. 54, 1928.

Scholtz: Wismutbehandlung und Wismutschädigung. Therapie der Gegenwart, Jg. 70, Nr. 1, 1929.

Williger: Die Chirurgie der Weichteile des Mundes. Handbuch der Zahnheilkunde, Bd. 1, Verlag von J. F. Bergmann, München 1927.

Lebenslauf.

Am 7. 10. 1894 wurde ich als Sohn des Gutsbesitzers Ole J. Taralrud und seiner Ehefrau Netta Marie geb. Scherwen zu Toten (Norwegen) geboren. Nachdem ich 1913 die Reifeprüfung an der Ragna-Nielsen-Schule zu Oslo bestanden hatte, wurde ich im September desselben Jahres an der Technischen Hochschule zu Trondhjem immatrikuliert, mußte jedoch nach drei Semestern meine Studien krankheitshalber abbrechen und war in den nächstfolgenden Jahren in der Landwirtschaft tätig. Im November 1922 wurde ich an der Universität Würzburg immatrikuliert und widmete mich dem Studium der Zahnheilkunde. Während der drei letzten klinischen Semester studierte ich an der Universität Berlin, machte hier das zahnärztliche Staatsexamen im Juli 1926 und im September desselben Jahres das norwegische Staatsexamen für Zahnheilkunde. Vom Oktober 1926 bis zum Neujahr 1930 war ich als prakt. Zahnarzt in Kopervik (Norwegen) tätig.